

Hydrocéphalie à pression normale traitée par dérivation ventriculo-péritonéale

Seyed-Mohammad Fereshtehnejad MD PhD, Mitchell Nicholls MD, Shirley Huang MD MSc (QS), Ripa Akter MD

■ Citation : *CMAJ* 2023 January 23;195:E115-9. doi : 10.1503/cmaj.221027-f

Voir la version anglaise de l'article ici : www.cmaj.ca/lookup/doi/10.1503/cmaj.221027

Une femme diplômée d'université âgée de 79 ans a été adressée à notre clinique de médecine gériatrique en raison d'un déclin cognitif et fonctionnel rapide. Deux ans auparavant, on avait découvert chez elle un volumineux méningiome pétroclival extra-axial avec attache durale exerçant un effet de masse stable au niveau de la protubérance annulaire gauche; elle avait été traitée non chirurgicalement par radiothérapie. Après la radiothérapie, la patiente a présenté une légère perte de mémoire à court terme qui est demeurée stable. Elle vivait chez elle avec son mari et pouvait fonctionner de manière autonome en ce qui concerne les activités instrumentales de la vie courante. Ses facteurs de risque vasculaires incluaient une hypertension et une dyslipidémie bien maîtrisées; la patiente prenait de l'acide acétylsalicylique, de l'amlodipine, du candésartan, de l'hydrochlorothiazide, de l'ézétimibe, de la rosuvastatine, du cholécalférol et des gouttes oculaires de latanoprost, et elle utilisait un inhalateur de fluticasone. Elle n'avait pas d'antécédents familiaux de troubles moteurs ou neurocognitifs.

Lorsque nous l'avons examinée en consultation externe, elle présentait depuis 9 mois un trouble de la marche qui avait accru la fréquence de ses chutes et l'obligeait à utiliser un déambulateur. Mais environ 6 mois après le début de son trouble de la marche, son atteinte cognitive s'est accentuée et on a observé une aggravation de son incontinence urinaire chronique (par impériosité) nécessitant le port de protections hygiéniques. Elle était devenue dépendante d'autrui pour plusieurs autres activités de base et instrumentales de la vie courante. Son score MoCA (Montreal Cognitive Assessment) était à 8/30, correspondant à une démence marquée due à un déclin sur les plans du fonctionnement visuospatial ou exécutif, du rappel différé, du langage et de l'orientation. À l'examen neurologique, elle présentait des signes de libération des automatismes frontaux, et des pertes d'équilibre; sa démarche était ralentie, les jambes légèrement écartées, mais elle ne traînait pas des pieds. Par ailleurs, nous n'avons noté aucun signe de parkinsonisme ou de dysfonction cérébelleuse ni aucun autre déficit neurologique focal.

Dix jours plus tôt, la patiente avait subi une tomodensitométrie (TDM) à la suite d'une chute. La TDM a montré une dilatation ventriculaire disproportionnée par rapport à la distension des sillons. Lors de notre examen, compte tenu des signes de déclin cognitif,

Points clés

- L'hydrocéphalie à pression normale est une forme d'hydrocéphalie chez l'adulte; elle s'accompagne d'une ventriculomégalie en l'absence de tout blocage structural de la circulation du liquide céphalorachidien.
- L'hydrocéphalie à pression normale est une cause de démence en partie réversible qui se manifeste par la triade suivante : atteinte cognitive, trouble de la marche et incontinence urinaire.
- Une évaluation cognitive détaillée, un examen neurologique et des épreuves d'imagerie cérébrale sont nécessaires pour exclure d'autres causes et confirmer le diagnostic.
- Une ponction lombaire soustractive et une évaluation de la démarche pré- et post-intervention sont recommandées pour confirmer le diagnostic et pour orienter la prise de décision quant à une intervention thérapeutique, comme la pose d'une dérivation.

du trouble de la marche et de l'incontinence, de même que des résultats de la récente TDM du cerveau, nous avons diagnostiqué une hydrocéphalie à pression normale (HPN). Étant donné le déclin fonctionnel substantiel de la patiente et ses problèmes de mobilité, nous l'avons hospitalisée en gériatrie pour faciliter le diagnostic, consulter la neurologie et la neurochirurgie et assurer sa prise en charge.

Nous avons demandé un dosage des électrolytes sériques de base et autres, des épreuves de fonction rénale, hépatique et thyroïdienne, un dosage de la vitamine B12 et divers dépistages (VIH, VHB, VHC, syphilis); les résultats étaient tous normaux. Une épreuve d'imagerie par résonance magnétique (IRM) du cerveau a révélé les signes classiques de l'HPN, soit ventriculomégalie disproportionnée par rapport à la distension des sillons (figure 1), hydrocéphalie disproportionnée au niveau des espaces sous-arachnoïdiens et diminution de l'angle calleux (figure 2), qui n'avaient pas été observées lors des épreuves précédentes.

Nous avons effectué une ponction lombaire soustractive, après quoi la démarche de la patiente s'est substantiellement améliorée. Le test lever et marcher chronométré s'est amélioré : il était de plus de 3 minutes avant et est passé à 32 secondes après un prélèvement de 30–40 mL de liquide céphalorachidien (LCR) par ponction lombaire soustractive. Par la suite, nous

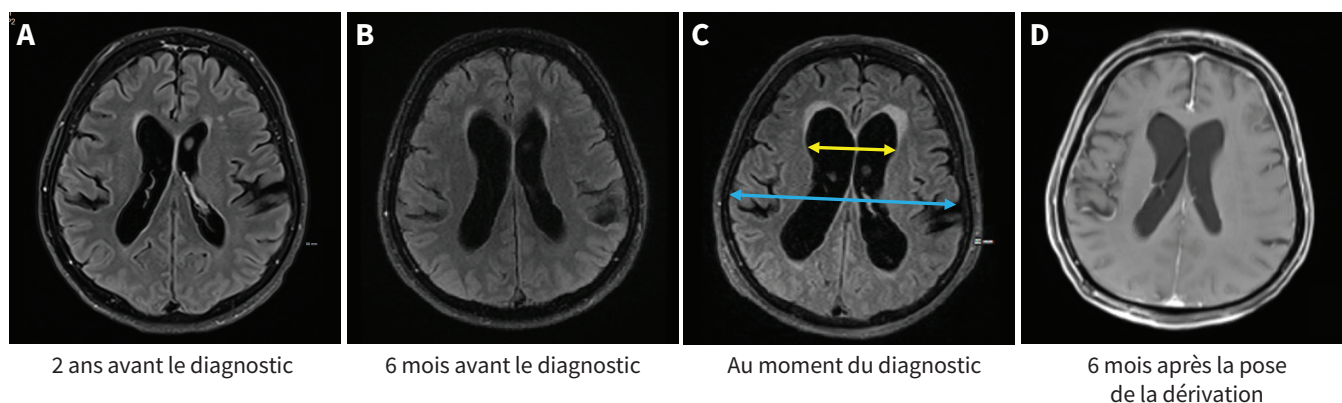


Figure 1 : Série de clichés d'imagerie cérébrale axiale par résonance magnétique chez une femme de 79 ans, allant de 2 ans avant le diagnostic d'hydrocéphalie à pression normale (HPN) à 6 mois après la pose d'une dérivation. (A–C) Séquences FLAIR (*fluid-attenuated inversion recovery*) axiales en T_2 ; (D) imagerie en T_1 rehaussée au gadolinium (aucune séquence FLAIR n'est disponible 6 mois après la pose de la dérivation). Les images axiales montrent une hypertrophie graduelle des ventricules latéraux sur une période de 2 ans; l'indice d'Evans de la patiente est passé de $< 0,3$ (A et B) à $0,38$. L'indice d'Evans se définit comme le rapport entre la largeur maximale des cornes frontales (flèche jaune) et le diamètre maximum de l'intérieur du crâne (flèche bleue) (C). La taille des ventricules a significativement diminué après la pose de la dérivation (D).

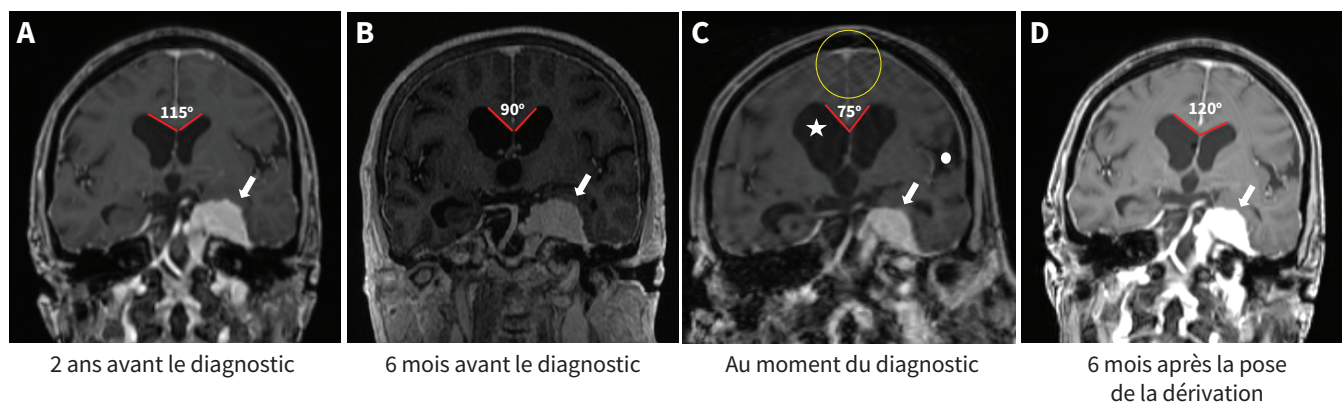


Figure 2 : Série de clichés d'imagerie cérébrale coronale par résonance magnétique chez une femme de 79 ans, allant de 2 ans avant le diagnostic d'hydrocéphalie à pression normale (HPN) à 6 mois après la pose d'une dérivation. (A–D) Séquences coronales en T_1 rehaussées au gadolinium. Dans les images coronales, on note une hydrocéphalie avec anomalie de la répartition des espaces sous-arachnoïdiens (DESH, pour *disproportionately enlarged subarachnoid-space hydrocephalus*) au moment du diagnostic d'HPN (C), ce qui est le reflet à la fois de la ventriculomégalie (étoile blanche), de la dilatation des sillons de Sylvius (cercle blanc) et d'un cortex compacté, avec resserrement de la convexité supérieure, au vertex (à l'intérieur du cercle jaune) dus à la disproportion entre les espaces de liquide céphalorachidien supérieurs et inférieurs (présence d'artéfacts créés par le mouvement). Les anomalies liées à cette distension sont absentes 6 mois avant le diagnostic et semblent rentrer dans l'ordre 6 mois après la pose de la dérivation. Une diminution graduelle de l'angle calleux est notée, soit 115° , 2 ans avant le diagnostic d'HPN (A), et 75° , au moment du diagnostic d'HPN (C). Après la pose de la dérivation, l'angle calleux s'est de nouveau élargi à environ 120° (D). Les séquences coronales montrent un volumineux méningiome pétrécival gauche extra-axial, avec prise homogène de l'agent de contraste qui est demeurée stable pendant 2,5 ans.

avons installé une dérivation ventriculo-péritonéale et sa démarche ainsi que sa fonction cognitive subjective se sont améliorées alors que la patiente se trouvait toujours à l'hôpital.

Un mois après la chirurgie, la patiente a présenté une rougeur au pourtour de son incision abdominale et sa dérivation ventriculo-péritonéale distale montrait des signes de dysfonctionnement en raison d'un repli du cathéter péritonéal. Elle a donc été réadmise et a subi une chirurgie de révision de sa dérivation au niveau du péritoine, sans complications.

Douze mois après la pose de sa dérivation, le score MoCA de la patiente était à 23/30 (points perdus surtout pour le rappel différé et le langage), elle n'avait plus besoin du déambulateur et son incontinence s'était beaucoup améliorée. Elle était auto-

nome pour toutes les activités de base et la plupart des activités instrumentales de la vie courante. Un an après la pose de la dérivation, ses résultats au test de fonction cognitive s'étaient améliorés de 3,9/5,6 à 4,6/5,6.

Discussion

L'hydrocéphalie à pression normale est une forme d'hydrocéphalie communicante chez l'adulte qui entraîne une ventriculomégalie en l'absence de tout blocage structurel de la circulation du liquide céphalorachidien. On ne s'entend pas sur les critères diagnostiques de l'HPN, ce qui nuit à sa reconnaissance et donne lieu à des taux d'incidence très variables. Sa prévalence passe de 0,2% chez les

Tableau 1 (partie 1 de 2) : Diagnostics différentiels de l'hydrocéphalie à pression normale, caractéristiques clés et caractéristiques diagnostiques distinctives

Diagnostic différentiel	Triade de l'HPN			Autres caractéristiques cliniques clés	Caractéristiques distinctives à l'imagerie ou autres épreuves diagnostiques
	Démence progressive	Trouble de la marche	Incontinence urinaire		
Maladie d'Alzheimer	+++	+	+	Amnésie précoce Aphasie, anomie, apraxie Troubles du comportement et de l'humeur	Hydrocéphalie ex vacuo Atrophie du lobe temporal médial Atrophie corticale temporo-pariétale
Démence vasculaire	+++	++	-	Facteurs de risque et événements vasculaires Démence post-AVC Les enjambées sont plus courtes et évoquent une démarche parkinsonienne	Hydrocéphalie ex vacuo Anomalies microvasculaires prédominantes Signes d'AVC
Démence à corps de Lewy	+++	++	+	Signes parkinsoniens Statut cognitif variable Psychose (p. ex., hallucinations visuelles)	Hydrocéphalie ex vacuo (atrophie corticale)
Démence liée à la maladie de Parkinson	++	+++	+	Signes parkinsoniens Caractéristiques non motrices (trouble comportemental en sommeil paradoxal, constipation, troubles de l'humeur, hyposmie)	Hydrocéphalie ex vacuo (atrophie corticale)
Paralysie supranucléaire progressive	++	+++	+	Ophthalmoplégie supranucléaire Rigidité axiale Chutes précoces Dysphagie, dysarthrie	Atrophie du cerveau moyen (signe du colibri)
Atrophie multisystématisée	+	++	+++	Signes parkinsoniens ou cérébelleux Dysautonomie (orthostatisme, impuissance, constipation) Stridor inspiratoire Trouble du comportement du sommeil à mouvements oculaires rapides	Atrophie du putamen Atrophie disproportionnée du cervelet et du tronc cérébral Perte des fibres pontocérébelleuses (signe de la croix pontique)
Syndrome corticobasal	+++	++	+	Parkinsonisme asymétrique Dystonie des membres Myoclonies des membres Sensation de membre étranger Perte sensorielle corticale asymétrique	Hydrocéphalie ex vacuo Atrophie corticale asymétrique Atrophie du corps calleux ou des noyaux gris centraux
Encéphalite auto-immune	+++	+	-	Diverses manifestations neurologiques selon l'autoanticorps (trouble du comportement du sommeil à mouvements oculaires rapides, troubles convulsifs, troubles moteurs, symptômes neuropsychiatriques, etc.)	Résultats anormaux : EEG, analyses du LCR et marqueurs sériques des maladies auto-immunes Hyperintensité des signaux à l'IRM dans les régions affectées du cerveau
Encéphalite infectieuse	+++	+	-	Prodrome ou symptômes infectieux (p. ex., céphalées, fièvre, malaise) Méningisme Troubles du comportement Déficits neurologiques focaux Convulsions	Marqueurs anormaux du LCR Hyperintensité des signaux à l'IRM dans les régions affectées du cerveau, ou abcès cérébral

Tableau 1 (partie 2 de 2) : Diagnostics différentiels de l'hydrocéphalie à pression normale, caractéristiques clés et caractéristiques diagnostiques distinctives

Triade de l'HPN	Triade de l'HPN			Autres caractéristiques cliniques clés	Caractéristiques distinctives à l'imagerie ou autres épreuves diagnostiques
	Démence progressive	Trouble de la marche	Incontinence urinaire		
Troubles musculo-squelettiques	-	++	+/-	<ul style="list-style-type: none"> • Réduction de l'amplitude des mouvements • Douleur radiculaire • Douleur au dos ou aux articulations 	<ul style="list-style-type: none"> • Anomalies à l'imagerie de la colonne vertébrale ou du bassin (p. ex., dégénérescence ou hernie discale, arthrose) • Imagerie cérébrale normale
Neuropathie périphérique	-	++	-	<ul style="list-style-type: none"> • Ataxie sensorielle • Déficits sensoriels 	<ul style="list-style-type: none"> • Anomalies aux examens électro-diagnostiques • Imagerie normale

Remarque : EEG = électroencéphalogramme, HPN = hydrocéphalie à pression normale, IRM = imagerie par résonance magnétique, LCR = liquide céphalorachidien.

personnes de 70–79 ans à 6 % chez les plus de 80 ans (ce qui est probablement une sous-estimation), sans différence entre les hommes et les femmes¹.

Sur le plan clinique, l'hydrocéphalie à pression normale s'accompagne d'une atteinte cognitive, d'un trouble de la marche et d'incontinence urinaire, mais la triade complète n'est pas toujours présente². Ces caractéristiques peuvent aussi être présentes, en tout ou en partie, avec d'autres problèmes de santé; c'est pourquoi une évaluation rigoureuse s'impose (tableau 1).

Comme chez notre patiente, le trouble de la marche est en général le premier symptôme; il se caractérise par une démarche dite « magnétique », à petits pas, ou comme si les pieds étaient collés au sol, et par une difficulté à amorcer les mouvements, ce qui entraîne une instabilité posturale et des chutes^{2,3}. L'atteinte cognitive suit généralement et comporte des caractéristiques sous-corticales et frontales affectant plusieurs domaines, comme le fonctionnement psychomoteur, l'attention, la concentration et la fonction exécutive³. Aux premiers stades, les symptômes urinaires sont généralement l'impériosité et la nycturie, qui évoluent vers une incontinence liée au lobe frontal et à une hyperactivité du détrusor, observée dans la plupart des cas d'HPN⁴.

Certains signes morphologiques classiques observés à la TDM et à l'IRM permettent de confirmer la dilatation des ventricules. L'indice d'Evans est fortement indiqué comme indicateur de la ventriculomégalie, définie par le rapport entre la largeur maximale de la corne frontale du ventricule latéral divisée par la largeur maximale de la cavité du crâne, mesurées sur la même coupe axiale. Un indice d'Evans supérieur à 0,31 est fortement indicateur d'une hydrocéphalie⁵. Plus récemment, une hydrocéphalie disproportionnée de l'espace sous-arachnoïdien, qui se manifeste par un rétrécissement de l'espace sous-arachnoïdien médial au niveau de la convexité supérieure à l'IRM coronale, a été décrite comme un autre indicateur de l'HPN qui tient compte de l'hypertrophie inégale des ventricules et des sillons de Sylvius par rapport au degré d'atrophie des tissus cérébraux avoisinants⁵.

L'hydrocéphalie à pression normale progresse graduelle-

ment au fil du temps. Comme cette détérioration n'est que partiellement réversible aux stades plus avancés, il est important de poser rapidement le diagnostic et d'installer sans tarder une dérivation ventriculaire⁶. Étant donné l'absence de normes diagnostiques établies pour l'HPN, la nature effractive du traitement et son taux d'échec considérable, on effectue habituellement une ponction lombaire soustractive ou un drainage lombaire avant la chirurgie, afin de vérifier quelle pourrait être la réponse au traitement par dérivation. Le trouble de la marche est évalué à l'aide du test lever et marcher chronométré avant, puis 30–60 minutes après l'extraction de 30–50 mL de LCR. La vitesse de marche de notre patiente s'est considérablement améliorée après la ponction soustractive de LCR, ce qui a une excellente valeur prédictive positive de plus de 90 %⁷. À l'inverse, la ponction soustractive s'est révélée dotée d'une valeur prédictive négative limitée, inférieure à 60 %, car plusieurs patients qui ne répondent pas à la ponction soustractive voient quand même leur état s'améliorer après la chirurgie⁷. Le drainage continu du LCR par le biais d'un cathéter temporaire dans l'espace lombaire est une autre méthode d'évaluation dotée d'une sensibilité de 60 %–100 % et d'une spécificité de 80 %–100 % pour ce qui est de prédire la réponse au traitement par dérivation⁸.

Des complications surviennent dans plus du tiers des cas de dérivation. La plupart sont transitoires ou corrigibles et incluent l'hyperdrainage, l'infection intracrânienne, un état convulsif, l'hémorragie intracérébrale suite à l'insertion du cathéter et la défaillance mécanique ou le blocage de la dérivation⁹.

Dans une série de cas d'HPN, la moitié a eu besoin d'une chirurgie de révision de la dérivation au cours d'un suivi de 6 ans en raison d'une dysfonction de la dérivation, comme chez notre patiente¹⁰. La dérivation a permis d'améliorer les symptômes dans 59 % (entre 24 % et 100 %) des cas, et 29 % des cas (entre 10 % et 100 %) ont bénéficié d'un effet soutenu et prolongé, l'avantage le plus marqué se faisant sentir sur le trouble de la marche⁹. Le déclin cognitif, particulièrement s'il est modéré ou grave, est moins susceptible de s'améliorer⁹. Une revue systématique et une méta-analyse ont démontré que la

dérivation exerçait le plus d'effet sur la cognition, la capacité d'apprentissage, la mémoire et la rapidité psychomotrice globales, mais le fonctionnement exécutif ne s'améliore généralement pas¹¹. Les fonctions visuospatiales et exécutives se sont substantiellement améliorées chez notre patiente après la pose de la dérivation, tandis que son déficit de mémoire a persisté, possiblement en raison de l'atteinte de sa mémoire à court terme initialement due à la radiothérapie, à une maladie d'Alzheimer légère ou aux deux.

Références

1. Jaraj D, Rabiei K, Marlow T, et al. Prevalence of idiopathic normal-pressure hydrocephalus. *Neurology* 2014;82:1449-54.
2. Hu T, Lee Y. Idiopathic normal-pressure hydrocephalus. *CMAJ* 2019;191:E15.
3. Nassar BR, Lippa CF. Idiopathic normal pressure hydrocephalus: a review for general practitioners. *Gerontol Geriatr Med* 2016;2:2333721416643702.
4. Krzastek SC, Bruch WM, Robinson SP, et al. Characterization of lower urinary tract symptoms in patients with idiopathic normal pressure hydrocephalus. *NeuroUrol Urodyn* 2017;36:1167-73.
5. Yin R, Wen J, Wei J. Progression in neuroimaging of normal pressure hydrocephalus. *Front Neurol* 2021;12:700269.
6. Andren K, Wikkelsö C, Tisell M, et al. Natural course of idiopathic normal pressure hydrocephalus. *J Neurol Neurosurg Psychiatry* 2014;85:806-10.
7. Kahlon B, Sundbarg G, Rehnöcrona S. Comparison between the lumbar infusion and CSF tap tests to predict outcome after shunt surgery in suspected normal pressure hydrocephalus. *J Neurol Neurosurg Psychiatry* 2002;73:721-6.
8. Thakur SK, Serulle Y, Miskin NP, et al. Lumbar puncture test in normal pressure hydrocephalus: Does the volume of CSF removed affect the response to tap? *AJNR Am J Neuroradiol* 2017;38:1456-60.
9. Hebb AO, Cusimano MD. Idiopathic normal pressure hydrocephalus: a systematic review of diagnosis and outcome. *Neurosurgery* 2001;49:1166-84, discussion 84-6.
10. Pujari S, Kharkar S, Metellus P, et al. Normal pressure hydrocephalus: long-term outcome after shunt surgery. *J Neurol Neurosurg Psychiatry* 2008;79:1282-6.
11. Peterson KA, Savulich G, Jackson D, et al. The effect of shunt surgery on neuropsychological performance in normal pressure hydrocephalus: a systematic review and meta-analysis. *J Neurol* 2016;263:1669-77.

Intérêts concurrents : Shirley Huang est membre de la Société canadienne de gériatrie. Aucun autre intérêt concurrent n'a été déclaré.

Cet article a été révisé par des pairs.

Les auteurs ont obtenu le consentement de la patiente.

Affiliations : Division de neurologie, Département de médecine (Fereshtehnejad), Université d'Ottawa, Hôpital d'Ottawa, Ottawa, Ont.; Division de gériatrie clinique, Département de neurobiologie (Fereshtehnejad), Sciences des soins et Société (NVS), Institut Karolinska, Stockholm, Suède; Département de médecine familiale (Nicholls), Université d'Ottawa; Division de médecine gériatrique, Département de médecine (Huang, Akter), Université d'Ottawa, Hôpital d'Ottawa, Ottawa, Ont.

Collaborateurs : Tous les auteurs ont contribué à la conception du travail. Seyed-Mohammad Fereshtehnejad et Mitchell Nicholls ont rédigé l'ébauche du manuscrit. Tous les auteurs ont révisé de façon critique le contenu intellectuel important du manuscrit; ils ont donné leur approbation finale pour la version destinée à être publiée et assument l'entière responsabilité de tous les aspects du travail. Seyed-Mohammad Fereshtehnejad et Mitchell Nicholls sont les auteurs principaux.

Propriété intellectuelle du contenu : Il s'agit d'un article en libre accès distribué conformément aux modalités de la licence Creative Commons Attribution (CC BY-NC-ND 4.0), qui permet l'utilisation, la diffusion et la reproduction dans tout médium à la condition que la publication originale soit adéquatement citée, que l'utilisation se fasse à des fins non commerciales (c.-à-d., recherche ou éducation) et qu'aucune modification ni adaptation n'y soit apportée. Voir : <https://creativecommons.org/licenses/by-nc-nd/4.0/deed.fr>

Remerciements : Les auteurs remercient la patiente et sa famille.

Correspondance : Ripa Akter, rakter@toh.ca