# Nécrose due à la maladie des agglutinines froides

Hiroaki Nakagawa MD, Chiaki Kato TM, Yasushi Miyata MD PhD

■ Citation : *CMAJ* 2022 April 11;194:E528. doi : 10.1503/cmaj.211570-f

Voir la version anglaise de l'article ici : www.cmaj.ca/lookup/doi/10.1503/cmaj.211570

Un homme de 80 ans a consulté à notre clinique pour cyanose, engourdissement et douleur au majeur et à l'annulaire gauches (figure 1A). Son autre main et ses pieds étaient intacts. Cette cyanose a été exacerbée par une exposition au froid, et n'est pas revenue à la normale ni à une pâleur paroxystique, permettant d'écarter le phénomène de Raynaud. Le patient avait des antécédents de diabète bien maîtrisé, ne souffrait pas d'hypertension et ne fumait pas. Son indice de masse corporelle était de 19,7.

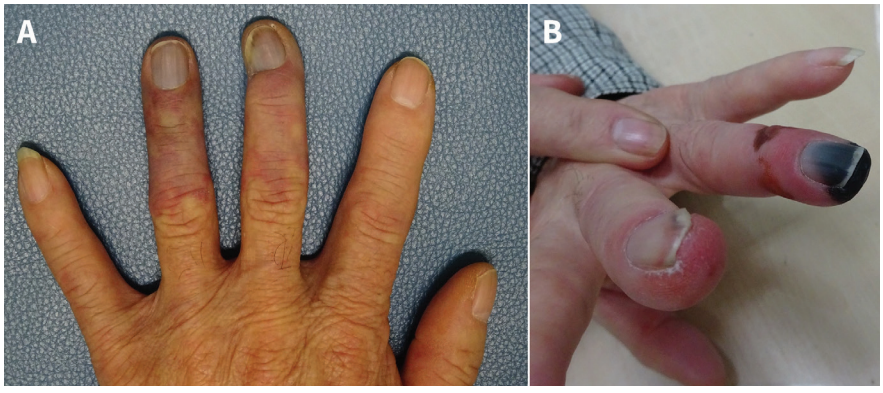


**Figure 1 :** Main gauche d'un homme de 80 ans souffrant de la maladie des agglutinines froides. (A) À l'arrivée, acrocyanose périphérique à l'extrémité de la portion proximale des articulations interphalangiennes du majeur et de l'annulaire. (B) Une semaine plus tard, nécrose à l'extrémité de l'annulaire.

Les résultats d'analyses de laboratoire étaient comme suit : hémoglobine 10,6 (plage normale 13,5–17,6) g/dL, numération des réticulocytes 6,4 % (plage normale 0,6 %–2,0 %), bilirubine indirecte 1,2 (plage normale 0,2–0,9) mg/dL, lactate déshydrogénase 514 (plage normale 106–211) UI/L, haptoglobine abaissée, immunoglobuline M élevée (IgM) 526 (plage normale 33–190) mg/dL, hémagglutination sur frottis sanguin (annexe 1, accessible en anglais au : www.cmaj.ca/lookup/doi/10.1503/cmaj.211570/tab-related-content) et numération leucocytaire normale. Un test de Coombs direct s'est révélé positif à l'égard de l'anticorps anti-C3 et le titre d'agglutinines froides était de 1:8192 (valeur normale < 64) à 4°C. Le dépistage de la mononucléose infectieuse et de la syphilis, et la recherche de *Mycoplasma pneumoniæ*, d'anticorps antinucléaires, d'autoanticorps et de cryoglobulines étaient négatifs. La tomodensitométrie du corps entier était normale. Nous avons diagnostiqué une maladie des agglutinines froides et dirigé le patient en hématologie. Sept jours plus tard, son annulaire gauche présentait des signes de nécrose (figure 1B). Comme ni la revascularisation ni la chirurgie n'étaient indiquées, nous avons recommandé au patient d'éviter de s'exposer au froid, de rester au chaud, et son doigt s'est rétabli. Lors d'un suivi après 12 mois durant lesquels le patient avait uniquement évité de s'exposer au froid, il ne présentait aucune nouvelle lésion et son anémie n'avait pas progressé.

La maladie des agglutinines froides est une anémie hémolytique auto-immune caractérisée par le fait que les autoanticorps sont des agglutinines froides, habituellement IgM, qui réagissent aux antigènes des globules rouges à 3–4°C. Elle affecte 1,9 personne sur 1 000 000[1]. La maladie des agglutinines froides primaire résulte de la réaction des autoanticorps au froid, tandis que la maladie des agglutinines froides secondaire résulte d'une infection, d'un problème auto-immun ou d'un cancer[1,2].

L'hémagglutination nuit à la circulation locale et cause l'acrocyanose, le phénomène de Raynaud, le livedo réticulaire et, rarement, la nécrose. Le diagnostic différentiel inclut la maladie vasculaire occlusive, la cryoglobulinémie, les engelures et le lupus érythémateux[2]. Pour diagnostiquer la maladie des agglutinines froides, le titre d'agglutinines froides doit être > 64, mais il est généralement encore plus élevé[1,2]. La prise en charge est habituellement conservatrice; on recommande de rester au chaud, d'éviter l'exposition au froid, y compris à des aliments et des boissons froides. La prise en charge peut aussi comprendre des transfusions ou liquides réchauffés au besoin. Si le patient est gravement anémique, on peut recourir au rituximab, au sutimlimab ou à la plasmaphérèse[1,3].

© 2022 AMC Impact Inc. ou ses concédants

## Références


1. Berentsen S, Barcellin W. Autoimmune hemolytic anemias. *N Engl J Med* 2021; 385:1407-19.
2. Swiecicki PL, Hegerova LT, Gertz MA. Cold agglutinin disease. *Blood* 2013;122:1114-21.
3. Röth A, Barcellini W, D'Sa S, et al. Sutimlimab in cold agglutinin disease. *N Engl J Med* 2021;384:1323-34.


**Intérêts concurrents :** Aucun n'a été déclaré.

Cet article a été révisé par des pairs.

Les auteurs ont obtenu le consentement du patient.

**Affiliations :** Département de médecine interne générale (Nakagawa), Université médicale de Fukushima, Fukushima, Japon; Département de technologie clinique (Kato), Hôpital de Tajimi, Tajimi, Japon; Département de médecine de soins primaires et de santé communautaire (Miyata), Université médicale Aichi, Nagakute, Japon

**Propriété intellectuelle du contenu :** Il s'agit d'un article en libre accès distribué conformément aux modalités de la licence Creative Commons Attributions (CC BY-NC-ND 4.0), qui permet l'utilisation, la diffusion et la reproduction dans tout médium à la condition que la publication originale soit adéquatement citée, que l'utilisation se fasse à des fins non commerciales (c.-à-d. recherche ou éducation) et qu'aucune modification ni adaptation n'y soit apportée. Voir : https://creativecommons.org/licenses/by-nc-nd/4.0/fr

**Correspondance :** Hiroaki Nakagawa, hraknkgw@fmu.ac.jp

Les images cliniques sont choisies pour leur caractère particulièrement intéressant, classique ou impressionnant. Toute soumission d'image de haute résolution claire et bien identifiée doit être accompagnée d'une légende aux fins de publication. On demande aussi une brève explication (300 mots maximum) de la portée éducative des images, et des références minimales. Le consentement écrit du patient au regard de la publication doit être obtenu avant la soumission.