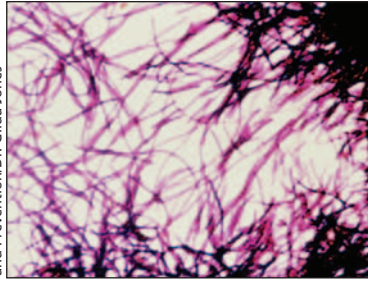


***Clostridium difficile* dans la communauté**

Un grand nombre de personnes âgées n'ayant pas été exposées récemment aux antibiotiques ont été infectées en milieu communautaire par *Clostridium difficile*. C'est ce que révèle l'étude cas-témoin emboîtée jumelée réalisée par Dial et ses coauteurs, qui ont examiné deux bases de données reliées. **Voir Recherche, page 767**



US Centers for Disease Control and Prevention/Dr. Gilda Jones

Kuijper et van Dissel affirment qu'il vaut la peine de soumettre à un test de dépistage du *C. difficile* les patients qui présentent une diarrhée, même s'ils n'ont

aucun facteur de risque connu, parce que l'on ne peut se fier à l'absence de facteurs de risque classiques pour exclure l'infection communautaire par cet organisme. **Voir Commentaire, page 747**

Le vaccin antipneumococcique et l'infarctus du myocarde

On a établi un lien entre la vaccination contre *Streptococcus pneumoniae* et une diminution du risque d'infarctus du myocarde. Lamontagne et ses collaborateurs signalent ce lien dans une étude cas-témoin en milieu hospitalier, fondée sur deux bases de données. Les personnes atteintes du groupe de cas étaient moins susceptibles que les celles du groupe témoin d'avoir reçu un vaccin antipneumococcique. **Voir Recherche, page 773**

Dans un commentaire connexe, Madjid affirme que de multiples mécanismes pourraient contribuer à l'effet cardioprotecteur constaté du vaccin antipneumococcique. Il discute du rôle central de l'inflammation dans l'apparition de syndromes coronariens aigus. **Voir Commentaire, page 749**

Traumatismes crâniens chez les itinérants

Plus de la moitié des itinérants ont déjà subi un traumatisme cérébral, variant de moyen à grave dans 12 % des cas. Hwang et ses collaborateurs ont tiré ces constatations d'un sondage auprès de plus de 900 itinérants à Toronto (Ontario). Ils soulignent que l'existence d'un traumatisme crânien antérieur est associée à un mauvais état de santé courant. **Voir Recherche, page 779**

Prise en charge de la démence bénigne à moyenne

La prise en charge de la démence bénigne à moyenne présente des défis complexes et changeants. Hogan et ses collaborateurs offrent aux cliniciens des conseils pratiques fondés sur les recommandations issues de la troisième Conférence de concertation canadienne sur le diagnostic et le traitement de la démence. **Voir Synthèse, page 787**

Qu'est-ce que la «dernière observation reportée»?

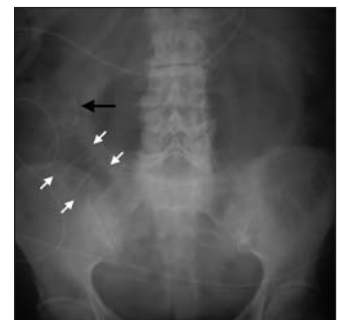Il s'agit de la technique analytique la plus inappropriée mais que l'on utilise couramment en recherche sur les médicaments pour le traitement de la démence, affirment Molnar et ses collaborateurs. La technique peut introduire une déviation capable d'exagérer l'efficacité des médicaments ou de générer des constatations faussement positives. **Voir Commentaire, page 751**

Papules vulvaires

Quelle est la cause de l'apparition de multiples papules rosâtres, filiformes et minuscules sur les petites lèvres d'une femme de 24 ans? **Voir Dans la Pratique, page 799**

Iléus biliaire

Les images révèlent la triade des signes, y compris la présence d'air dans l'arbre biliaire, qu'on a utilisés pour diagnostiquer un iléus biliaire chez une femme âgée. **Voir Images cliniques, page 859**



Les élections fédérales d'octobre

En période pré-électorale, les partis politiques du Canada présentent leur position au sujet d'enjeux médicaux pressants, dont la pénurie de médecins, l'assurance-médicaments, le permis d'exercer progressif, la privatisation et l'infrastructure de la santé publique. **Voir Actualités, page 757**