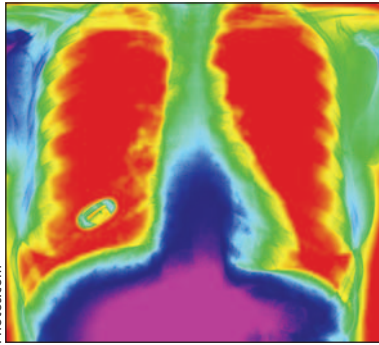


## Traitement de la pneumonie d'origine communautaire

Les fluoroquinolones, les  $\beta$ -lactamines et les macrolides sont tous très efficaces pour traiter la pneumonie chez les adultes, selon une méta-analyse fondée sur 23 essais contrôlés randomisés. Vardakas et ses collaborateurs signalent que comparativement aux  $\beta$ -lactamines et aux macrolides, on associe les fluoroquinolones à une plus grande réussite du traitement de la pneumonie sévère au cours d'essais ouverts. **Voir Recherche, page 1269**

Il faut traiter la pneumonie d'origine communautaire avec une fluoroquinolone ou une combinaison d'antibiotiques à macrolides et à  $\beta$ -lactamines, affirme Low. **Voir Commentaire, page 1245**



Photos.com

## Les antagonistes de l'acide folique



Photos.com

L'exposition de la mère aux antagonistes de l'acide folique peut accroître le risque des issues indésirables de la grossesse médiées par le placenta. Wen et ses collaborateurs signalent cette constatation à la suite de leur étude de cohorte rétrospective qui a porté sur

près de 15 000 femmes exposées aux antagonistes de l'acide folique et près de 60 000 femmes qui ne l'ont pas été. **Voir Recherche, 1263**

Ray soutient que les études d'observation qui documentent les préjudices devraient saisir à la fois l'exposition et les résultats pertinents, déterminer le lien dans le temps et expliquer les principales variables confusionnelles. **Voir Commentaire, page 1243**

## Diagnostic et traitement de la démence

Notre article qui conclut cette série porte sur la prise en charge de la maladie d'Alzheimer sévère. **Voir Synthèse, page 1279**

## Faudrait-il prescrire des statines aux enfants?

MacDonald, Stanbrook et Rieder remettent en question la sagesse de prescrire des statines aux enfants parce que les données probantes sont limitées. **Voir l'éditorial, page 1241**

## Lignes directrices canadiennes sur l'accident vasculaire cérébral, 2008

Un supplément de ce numéro décrit les recommandations sur les «pratiques optimales» provenant du Réseau canadien contre les accidents cérébrovasculaires pour le soin des patients victimes d'un accident vasculaire cérébral. La version intégrale des lignes directrices est disponible sur [www.cmaj.ca/content/vol179/issue12/#supplement](http://www.cmaj.ca/content/vol179/issue12/#supplement). Dans ce numéro, Bayley et ses collaborateurs font état des nouvelles données probantes sur le soin de l'AVC qu'ils ont incorporées dans leurs recommandations. **Voir Commentaire, page 1247**

## Les réformes des soins de santé au Chili

Un nouveau plan établit une liste de 56 problèmes de santé dont la loi garantit la couverture et le traitement. **Voir Analyse, page 1289**

## Lésion cutanée d'apparition spontanée

Une femme de 34 ans a, dans le dos, deux lésions cutanées sensibles qui démangent et qui ont fait leur apparition spontanément il y a 10 ans. Qu'en pensez-vous? **Voir Dans la Pratique, page 1297**

## Fracture du maxillaire durant une oxygénothérapie hyperbare

Une technicienne en oxygénothérapie hyperbare âgée de 26 ans a un rhume. Lorsqu'elle accompagne un patient dans la chambre de traitement, elle est victime d'une fracture du maxillaire. **Voir Images cliniques, page 1351**

