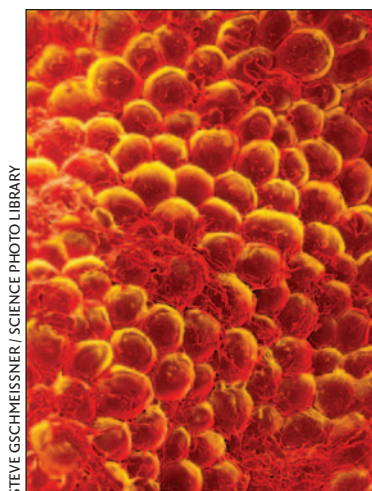


Breast size and risk of type 2 diabetes mellitus

In this prospective cohort study involving 92 106 of the women who participated in the Nurses' Health Study II in the United States, Ray and colleagues found that larger breast sizes were independently associated with increased risk of developing type 2 diabetes mellitus. In a related commentary, Sorisky describes the normal and abnormal biological activity of adipose tissue and how this might suggest systemic metabolic effects of breast tissue.

See pages 289 and 313



STEVE GSCHEISSNER / SCIENCE PHOTO LIBRARY

La grosseur des seins et le risque de diabète sucré de type 2

Au cours de cette étude de cohorte prospective portant sur 92 106 des femmes qui ont participé à l'étude sur la santé des infirmières II aux États-Unis, Ray et ses collaborateurs ont constaté qu'il y avait un lien indépendant entre la grosseur des seins et le risque accru d'apparition du diabète sucré de type 2. Dans un commentaire relié, Sorisky décrit l'activité biologique normale et anormale du tissu adipeux et comment cette activité pourrait être un indicateur des effets métaboliques systémiques des tissus mammaires.

Voir pages 289 et 313

Paroxetine for major depression in adults

The risks and benefits of selective serotonin reuptake inhibitors in the treatment of depression are controversial. In this meta-analysis of 40 randomized controlled trials comprising 6391 patients, Barbui and colleagues found that paroxetine did not differ from placebo in terms of early study withdrawal. Although patients taking paroxetine were more likely to show improvement in depression symptoms, they also experienced more side effects and suicidal tendencies.

See page 296

La paroxétine contre la dépression majeure chez les adultes

Les risques et les avantages des inhibiteurs sélectifs du recaptage de la sérotonine dans le traitement de la dépression suscitent la controverse. Dans cette méta-analyse portant sur 40 essais contrôlés randomisés regroupant 6391 patients, Barbui et ses collaborateurs ont constaté que la paroxétine ne faisait aucune différence par rapport au placebo sur le plan du retrait précoce de l'étude. Même si les symptômes de dépression étaient plus susceptibles de montrer une amélioration chez les patients prenant la paroxétine, ceux-ci avaient aussi plus d'effets secondaires et de tendances suicidaires.

Voir page 296

Nonsuicidal self-harm in youth

Nonsuicidal self-harm is self-injury without the conscious intent to take one's life. In this population-based, longitudinal survey of 568 youth aged 14–21 in Victoria, British Columbia, Nixon and colleagues found that 17% of participants reported harming themselves and that only about half had sought help for this behaviour. They advise physicians to assess youth for nonsuicidal self-harm.

See page 306

L'automutilation non suicidaire chez les jeunes

L'automutilation non suicidaire est une automutilation sans intention consciente de s'enlever la vie. Au cours de cette enquête longitudinale représentative portant sur 568 jeunes âgés de 14 à 21 ans à Victoria (Colombie-Britannique), Nixon et ses collaborateurs ont constaté que 17 % des participants ont déclaré s'automutiler et qu'environ la moitié seulement avaient demandé de l'aide pour ce comportement. Ils recommandent aux médecins d'évaluer l'automutilation non suicidaire chez les jeunes.

Voir page 306

Diagnosis and treatment of dementia

Chertkow introduces a new series of review articles by highlighting the recommendations of the 2006 Canadian Consensus Conference on the Diagnosis and Treatment of Dementia. See page 316

Increasing the number of rural physicians

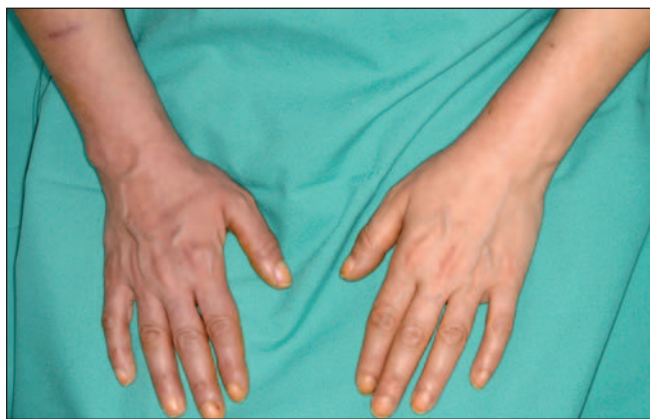In this commentary, Rourke discusses the urgent need for more rural physicians, and he highlights factors that would help achieve increased recruitment and retention. See page 322

Practice

Wong and colleagues describe a case of **deep vein thrombosis due to cobalamin deficiency** in a university student (page 279).

In this issue's Public Health column and related fact sheet, Kutcher and Szumilas discuss **youth suicide** and strategies for its prevention (pages 282 and 286).

In this Clinical Vista, Simon and Amann-Vesti describe a case of **intermittent forearm cyanosis** in a 42-year-old woman that occurred following removal of a central venous catheter (page 287).



Intermittent forearm cyanosis in a 42-year-old woman. Cyanose intermittente de l'avant-bras chez une femme de 42 ans.

Le diagnostic et le traitement de la démence

Chertkow présente une nouvelle série d'articles de critique en mettant en évidence les recommandations de la Conférence canadienne de concertation de 2006 sur le diagnostic et le traitement de la démence. Voir page 316

Augmentation du nombre de médecins ruraux

Dans ce commentaire, Rourke discute du besoin urgent d'un plus grand nombre de médecins ruraux et il met en évidence les facteurs qui aideraient à augmenter le recrutement et le maintien en poste. Voir page 322

Dans la pratique

Wong et ses collaborateurs décrivent un cas de **thrombose veineuse profonde attribuable à un déficit de cobalamine** chez un étudiant d'université (page 279).

Dans la chronique Public Health et la fiche d'information reliée, Kutcher et Szumilas discutent du **suicide chez les jeunes** et de stratégies de prévention (pages 282 et 286).

Dans Clinical Vistas, Simon et Amann-Vesti décrivent un cas de **cyanose intermittente de l'avant-bras** qui s'est produit à la suite de l'enlèvement d'un cathéter veineux central chez une femme de 42 ans (page 287).