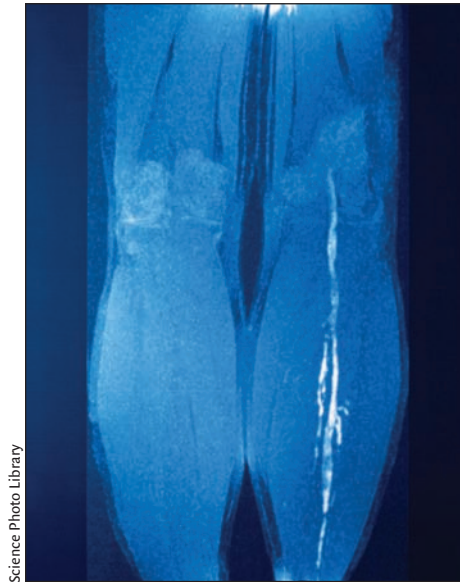


## Diagnosis and treatment of deep-vein thrombosis

Deep-vein thrombosis (DVT) is a common and serious condition that can lead to long-term complications and death. In the last decade, new strategies for the diagnosis of suspected DVT have been introduced. Scarvelis and Wells review these changes and suggest an algorithm that combines the determination of a patient's pretest probability of DVT, D-dimer testing and compression ultrasonography. They also review treatment strategies in a variety of clinical situations.

See page 1087



Science Photo Library

## Diagnostic et traitement de la thrombose veineuse profonde

La thrombose veineuse profonde (TVP) est un problème courant et grave qui peut entraîner des complications de longue durée et la mort. Au cours de la dernière décennie, on a mis au point de nouvelles stratégies pour diagnostiquer une TVP soupçonnée. Scarvelis et Wells analysent ces changements et suggèrent un algorithme qui conjugue la détermination de la probabilité de TVP avant l'examen chez un patient, le test aux D dimères et l'échographie avec compression. Ils passent aussi en revue des stratégies de traitement dans diverses situations cliniques.

Voir page 1087

## Overweight and obesity in an Indo-Asian population

Worldwide, Indo-Asian people are among the populations at highest risk for cardiovascular disease. Also, associations between body mass index (BMI) and chronic disease may differ between Indo-Asian and Western populations. Analyzing data from a national health survey in Pakistan, Jafar and coauthors estimate that as many as 25% of the population 15 years and older are overweight or obese, with alarming levels of obesity among the young and women. The findings support the use of Indo-Asian-specific BMI thresholds for defining overweight in this population. In a related commentary, Anand reviews the measures needed to counteract the powerful societal forces that promote obesity (e.g., use of cars, sedentary lifestyles) that come with economic prosperity.

See pages 1071 and 1081

## Angioedema without urticaria

Zingale and colleagues collected data over 11 years on 929 cases of angioedema without urticaria (hives). A variety of causes were documented, although many remained idiopathic. Here, they suggest a clinical classification and workup for patients with this unusual condition. In a related commentary, Bowen recounts the formation and describes the goals of the Canadian Network of Rare Blood Disorder Organizations.

See pages 1065 and 1083

## L'embonpoint et l'obésité dans une population indo-asiatique

Dans le monde, les Indo-asiatiques sont parmi les populations les plus exposées aux maladies cardiovasculaires. Les liens entre l'indice de masse corporelle (IMC) et la maladie chronique peuvent aussi différer entre les populations indo-asiatiques et occidentales. En analysant des données tirées d'une enquête nationale sur la santé réalisée au Pakistan, Jafar et ses coauteurs estiment que jusqu'à 25 % des habitants de 15 ans et plus ont de l'embonpoint ou sont obèses et que les taux d'obésité sont alarmants chez les jeunes et les femmes. Les résultats appuient l'utilisation de seuils d'IMC spécifiques aux Indo-asiatiques pour définir l'embonpoint dans cette population. Dans un commentaire connexe, Anand passe en revue les mesures nécessaires pour contrer les forces sociétales puissantes, propices à l'obésité (p. ex., utilisation de l'automobile, habitudes de vie sédentaires), qui accompagnent la prospérité économique.

Voir pages 1071 et 1081

## Angio-œdème sans urticaire

Zingale et ses collaborateurs ont recueilli pendant 11 ans des données sur 929 cas d'angio-œdème sans urticaire. Ils ont documenté tout un éventail de causes, même si beaucoup de cas sont demeurés idiopathiques. Ils suggèrent ici une classification clinique et un examen pour les patients atteints de ce problème inusité. Dans un commentaire connexe, Bowen raconte la création du Réseau canadien d'associations vouées aux troubles sanguins rares et en décrit les buts.

Voir pages 1065 et 1083

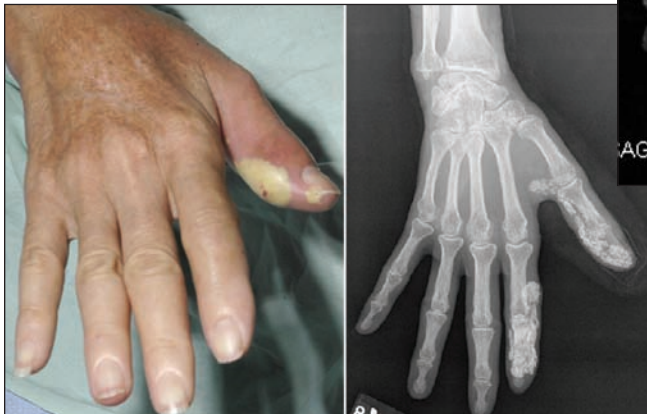## Analysis • Practice

In a review of editorials published across Canada, Quesnel-Vallée and coauthors reveal some interesting points about public opinion in the aftermath of *Chaoulli v. Quebec* (page 1051).

The difficult treatment challenge of **nonbacterial thrombotic endocarditis**, which can accompany an underlying malignancy, is reviewed in this issue's Teaching Case Report (page 1055).

In Public Health, Copes reviews recent measures to ensure the **safety of drinking water** in Canadian communities. He gives practical advice to help physicians recognize water-related illness in their patients (page 1057).

In this issue's Clinical Vistas Briefs, try your hand at diagnosing a case of congestive heart failure and a harsh **cranial bruit** in an infant; fever, chills, a tender thumb and **calcinosis** in a woman with scleroderma; and recurrent, **painless swelling of a knee** in an adolescent when he stands (page 1059).



## Analyse • Dans la pratique

Dans une analyse d'éditoriaux publiés au Canada, Quesnel-Vallée et ses coauteurs soulignent des points intéressants au sujet de l'opinion publique dans le sillage de l'affaire *Chaoulli c. Québec* (page 1051).

Dans la chronique Teaching Case Report (page 1055) de ce numéro, on passe en revue le défi posé par le traitement difficile de l'**endocardite thrombotique non bactérienne** qui peut accompagner une tumeur maligne sous-jacente.

Dans Public Health, Copes passe en revue les mesures prises récemment pour garantir la **salubrité de l'eau potable** dans des communautés canadiennes. Il présente des conseils pratiques pour aider les médecins à reconnaître les maladies d'origine hydrique chez leurs patients (page 1057).

Dans Clinical Vistas Briefs de ce numéro, on vous demande d'essayer de diagnostiquer un cas d'insuffisance cardiaque globale et un **bruit crânien dur** chez un nouveau-né; fièvre, frissons, pouce sensible et **calcinose** chez une femme atteinte de sclérodémie; **enflure indolore répétitive du genou** chez un adolescent lorsqu'il se tient debout (page 1059).